Dr. Thomas Schneider, gastroambulanz Hamburg, orales Poster "A.9„ www.doctorschneider.de doctorschneider@gmx.de

"Polypen, die Zeit brauchen: Der inflammatorische (Pseudo-) Polyp des Kolons“ (IPP des Kolons)

Was ist eigentlich ein inflamatorischer Polyp? Und was ein Pseudopolyp? Gibt es unterschiedliche Typen und was sagt uns das?

Problemstellung

Inflammatorische Pseudopolypen brauchen

1. **Zeit um zu wachsen** und eine
2. **Ursache** , wie z.B. anhaltende Infektionen (Schistosomiasis) oder chronisch-entzündliche Darmerkrankungen (Colitis ulcerosa, M.Crohn).

Fragen:

- ist die makroskopische Einschätzung sicher?
- kann man die IPP morphologisch in Gruppen klassifizieren?
- sind IPP klar von echten Neoplasien - ggf. mit malignem Potenzial - abzugrenzen?
- was sind die Differenzialdiagnosen?
- biopsieren? belassen? Entartungsrisiko?:

~ alles eine Frage der Zeit?

Versuch einer Klassifikation

IPP – Klassifikation ~ Paris, ~ Politis WJG2017

fingerförmig (Ip)

nur Polypstiel
wurmförmig: 1-2 cm

manchmal fokal Stellen mit anhal-tender Entzündung

„echter“ (?) Pseudopolyp

breit vorgewölbt (Is)

fest sitzend bis breit gestielt

oft oberflächlich entzündet

inflammatorischer Polyp

sessil flach (IIa)

flach bis leicht erhaben
oft villöse Oberfläche

„pit pattern“ und NiCE Klassifikation kann Neoplasma nicht immer ausschließen.

Adenoma like Mass

IPP – Differenzialdiagnosen:

inflammatorischer fibroider Polyp (IFP) - wurmartiges Aussehen - histologische Diagnose!! - Mutation PDGFA Gen** - gutartig, Magen, Kolon **platelet-derived growth factor receptor-alpha (PDGFRA)	juveniler Polyp hyperplastischer Polyp Inflammatorischer myo-glandulärer Polyp (IMP) - Histologische Diagnose - Hamartom?, - chronisches Trauma? - gutartig, Kolon (Divertikel)	Adenom insbesondere serratiertes Adenom (Schleim) DALM hyperplastischer Polyp (klein)

Literatur

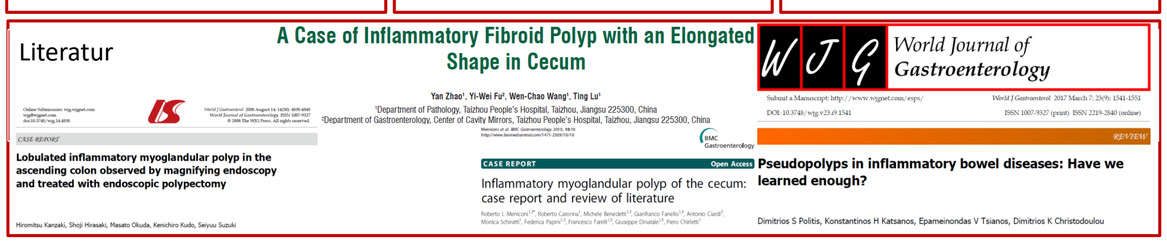
A Case of Inflammatory Fibroid Polyp with an Elongated Shape in Cecum
Yan Zhao[1], Yi-Wei Fu[2], Wen-Chao Wang[1], Ting Lu[1]
[1]Department of Pathology, Taizhou People's Hospital, Taizhou, Jiangsu 225300, China
[2]Department of Gastroenterology, Center of Cavity Mirrors, Taizhou People's Hospital, Taizhou, Jiangsu 225300, China
World Journal of Gastroenterology
CASE REPORT
Lobulated inflammatory myoglandular polyp in the ascending colon observed by magnifying endoscopy and treated with endoscopic polypectomy
Hiromitsu Kanzaki, Shoji Hirasaki, Masato Okuda, Kenichiro Kudo, Seiyuu Suzuki
Inflammatory myoglandular polyp of the cecum: case report and review of literature
Pseudopolyps in inflammatory bowel diseases: Have we learned enough?
Dimitrios S Politis, Konstantinos H Katsanos, Epameinondas V Tsianos, Dimitrios K Christodoulou

Fallbeispiele

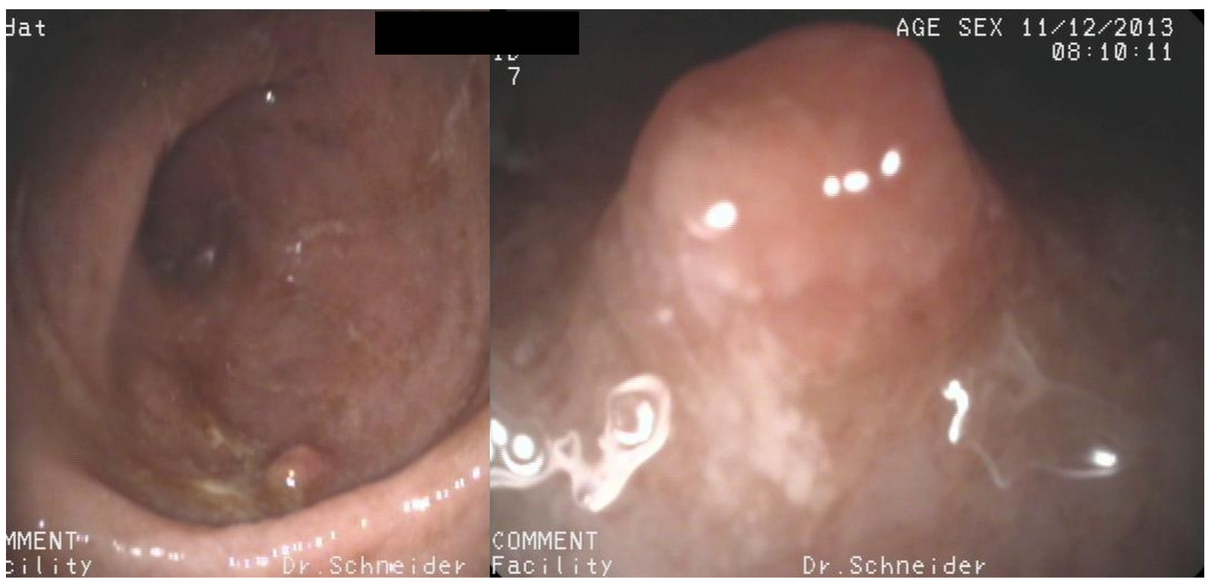

12 Jahre alte Patientin: kleiner **postentzündlicher Rektum-Pseudopolyp** bei aktiver linksseitiger Colitis ulcerosa, in der Nahsicht keine Pit-Pattern, nur entzündete Schleimhaut. Histologie: inflammatorischer Pseudopolyp.

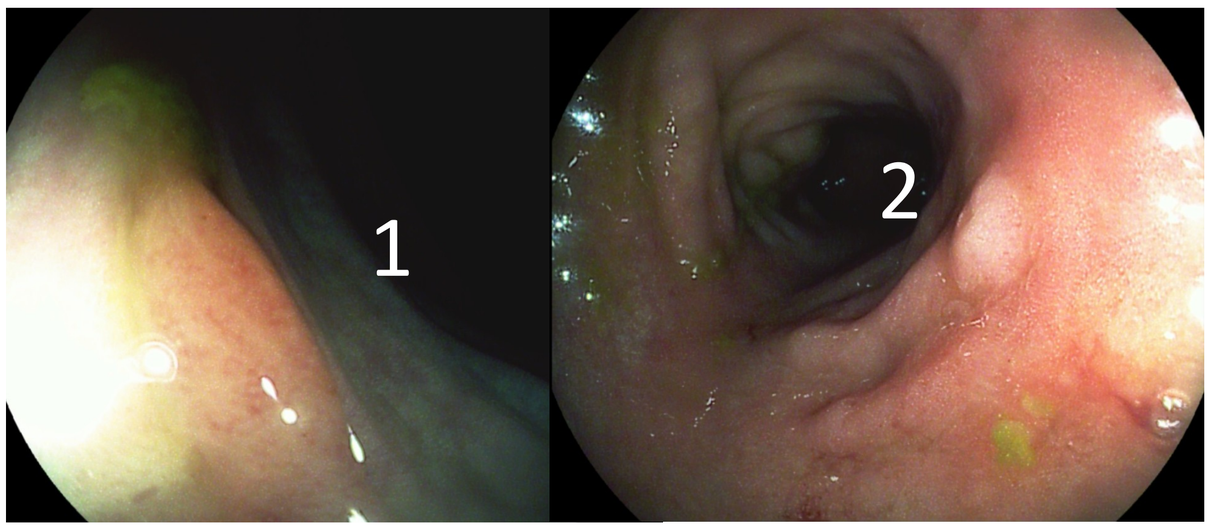

17 Jahre alte Patientin, langjährige Colitis ulcerosa, Stuhl-Calprotectin erhöht, mal Blut, mal Schleim beim Stuhl. **Hyperplastischer Polyp**[1] mit Stuhlrest schwer von Becherzellhyperplasie[2] mit FLH und von serratierten Polypen mit Schleimhaube zu unterscheiden

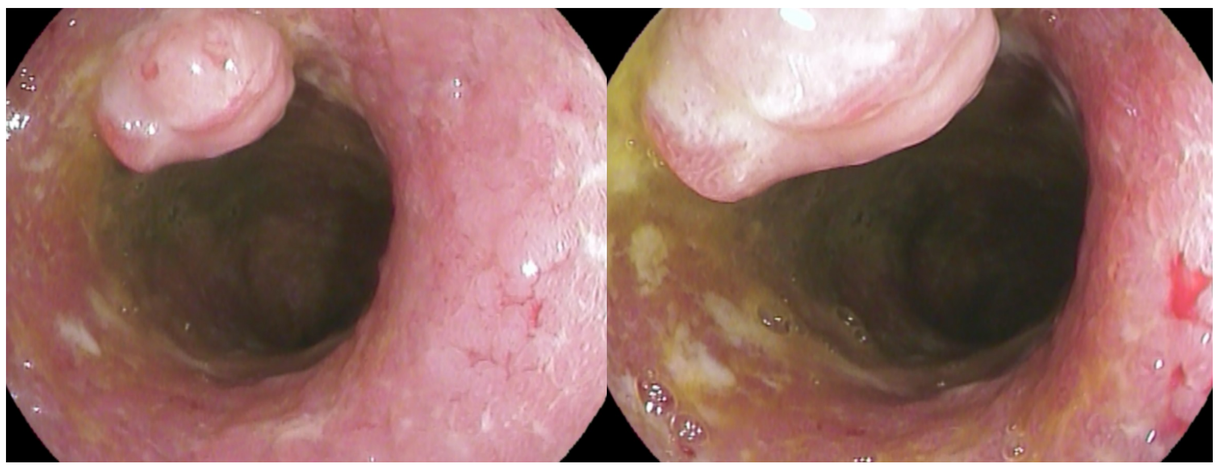

15 Jahre alter Patient, großer breit aufsitzender entzündlicher Pseudopolyp bei schwerer aktiver Pancolitis ulcerosa. In der Nahsicht lateral mit adenomverdächtigem Aspekt. Histologie: inflammatorischer Pseudopolyp.

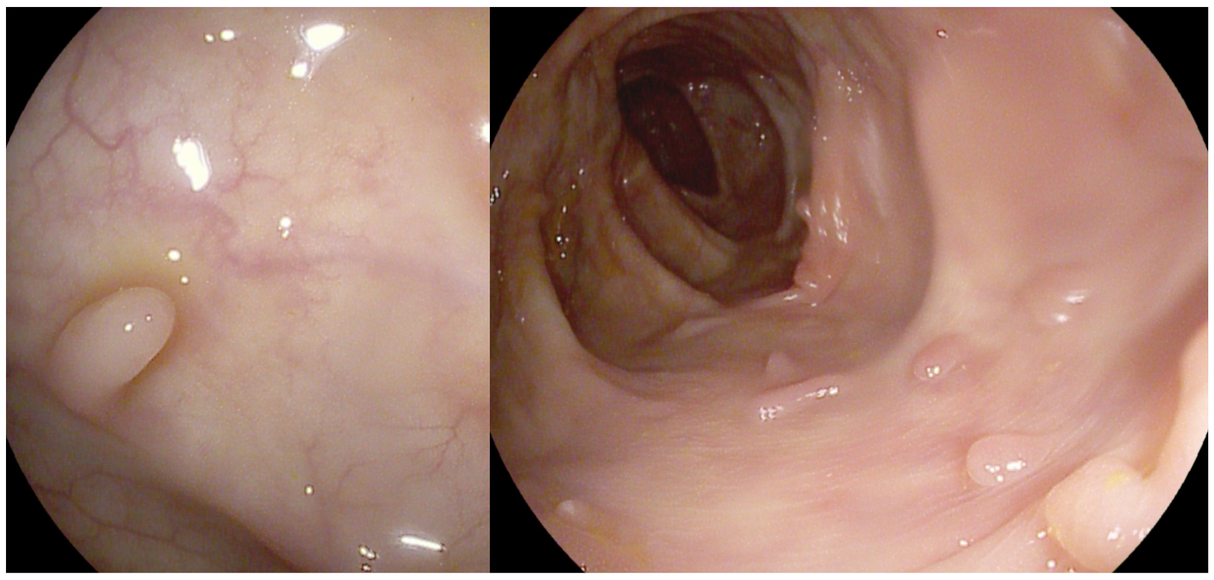

unzählige Pseudopolypen bei Patientin mit langjähriger (> 15 Jahre) Colitis ulcerosa. A.) in histo-logischer Remission [mucosal healing?], B.) bei aktiver Colitis.
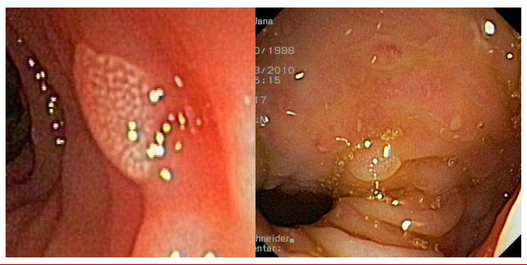
Inflammatorischer Pseudopolyp bei M.Crohn.
Von Adenom makroskopisch kaum zu unterscheidnen