

abdominelle Koliken unter glutenfreier Ernährung T. Schneider (Hamburg, D - DGKJ-P012)

Kasuistik

Seit 2010 hatte Patrick (9a) Durchfälle + Bauchschmerzen. 4 breiige voluminöse, helle Stühle pro Tag waren üblich. Oft war kein Schulbesuch möglich.

Multiple Allergien (Pollinose) /Schwester mit Zöliakie.

Diagnostik 2013 (12a): Zöliakie Typ M2, HLA DQ2 positiv.

Anschließend glutenfreie Ernährung. Danach wurde er erst richtig krank: Dauerbauchschmerzen, Gewichtszunahme, starke Bauchkoliken beim/nach dem Essen. Übelkeit, Erbrechen. Legt sich nach der Schule erschöpft hin, Aufgabe von Sport-Aktivitäten. Zunehmend Nahrungsverweigerung.

Zöliakie-Antikörper + Calprotectin negativ, Laborwerte, Kontroll-ÖGD, MeckelScan in Ordnung,

Druck groß (Schule): reine Reisdiät u/o Budesonid – besser!

Allergiediagnostik: RAST fx5+, Mund-Bläschen nach Äpfeln.

RAST: grüner Apfel Klasse 3 hoch positiv,

Weizenmehl, Hafermehl Klasse 2 positiv,

Buchweizen Klasse1 niedrig positiv.

PRICK: Hafermehl und Sellerie +++++,

Buchweizen und Quinoa +++++, Maismehl ++,

Reismehl, Hefe, Soja, Johannisbrotkernmehl, glutenfreie Müsli1 und 2 negativ.

PATCH: ohne Reaktion

Diagnose: Nahrungsmittelallergie gegen glutenfreie Getreide (hier Buchweizen, Quinoa, Mais und Hafer)

Beschwerden unter Glutenfreier Ernährung

↑% der Patienten werden unter glutenfreier Ernährung bald beschwerdefrei. Eine Zunahme von Bauchschmerzen ist selten und ggf. durch vermehrten Milchkonsum (Laktosemangel) und Blähungen bedingt. Eine unbemerkte Glutenexposition muss gesucht werden, eine sog.refraktäre Zöliakie ist bei Kindern nicht sicher beschrieben. Ursache?:

Fehldiagnose, sog.„leaky gut“, postentzündlicher Reizdarm?

+„leaky gut“: Larazotid° bessert (Symptomwahrnehmung!)

Leffler ... Murray Gastroenterology 2015;148:1311-1319, Leffler et.al. Am.J.Gastroenterol 2012;107:1554-1562

Allergien gegen Getreideersatzstoffe

1 Publikation über Zöliakie + Allergie gegen Glutenersatzstoffe. TorresJA et.al. J Investig Allergol Clin Immunol 2008; Vol. 18(5): 407-414. Einzelberichte über inhalative Reaktionen oder Quinoa-Hypersensitivität.

Astier C et.al. , Allergy. 2009 May;64:819-820.

Buchweizen ist bekannt als Nahrungsmittelallergen, mit

Kreuzallergie zu Quinoa. El-Qutob López et.al., J Investig Allergol Clin Immunol. 2014;24:56-7.

Schlussfolgerungen

1. Eine Zunahme der Beschwerden unter glutenfreier Ernährung muss die Suche nach Allergien gegen Glutenersatzstoffe mit einbeziehen, das Calprotectin ist idR normal, die Zöliakie-assoziierten Antikörper negativ.

RAST/PRICK Patient	Klinik/Elim	Weizen	Hafer	Buchweizen	Reis	Mais	Hirse	Kartoffel	Quinoa	Amaranth
P.S.12♂ M3b	+++/Erfolg	Kl.2/0	Kl.2/5x	Kl.1/4x	negativ	0/2x	negativ	negativ	0/4x	negativ
L.S. 6♂ M3b	+++/Erfolg	Kl.2/5x	Kl.2/5x	0/3x	Kl.2/2x	0/3x	Kl.2/2x	0/4x	Kl.2/4x	0/2x
T.N.14♂M3b	keine/nein	negativ	negativ	Kl.2/0	negativ	negativ	negativ	Kl.2/0	negativ	negativ

2. Ein negativer RAST / PATCH schließt eine Reaktion gegen Glutenersatzgetreide nicht aus, ein positiver PRICK macht die Diagnose wahrscheinlich, beweisend ist die sofortige Beschwerdefreiheit nach Allergen-Elimination. Wong et.al. AllergyAsthmaClin Immunol. 2014;10: 56.

3. Gibt es Kreuzallergien zu beachten? Z.B. Buchweizenmehl und Quinoa?

chat-Room (the leaky gut) .. I have a problem, the doctor figures out what the problem is, and gives me a conventional prescription generally supported by Doctors, researchers, and the FDA.

This prescription is supposed to be relatively safe and effective in accordance with the laws in the United States and most modern countries.

But what if the conventional prescription doesn't work? Like people with Celiac disease that follow a strict gluten-free diet and don't get better...

glutenfreie Getreide/Stärken

Mais, Reis, Hirsen, Buchweizen, Quinoa, Amaranth

Teff (Zwerghirse), Lupinensamen, Kartoffelmehl,

Maniok (Mehl der Maniokwurzel; [Sub-] Tropen)

Tapioka (Stärke aus Maniokwurzel)

Johannisbrotkernmehl und Carob-Pulver

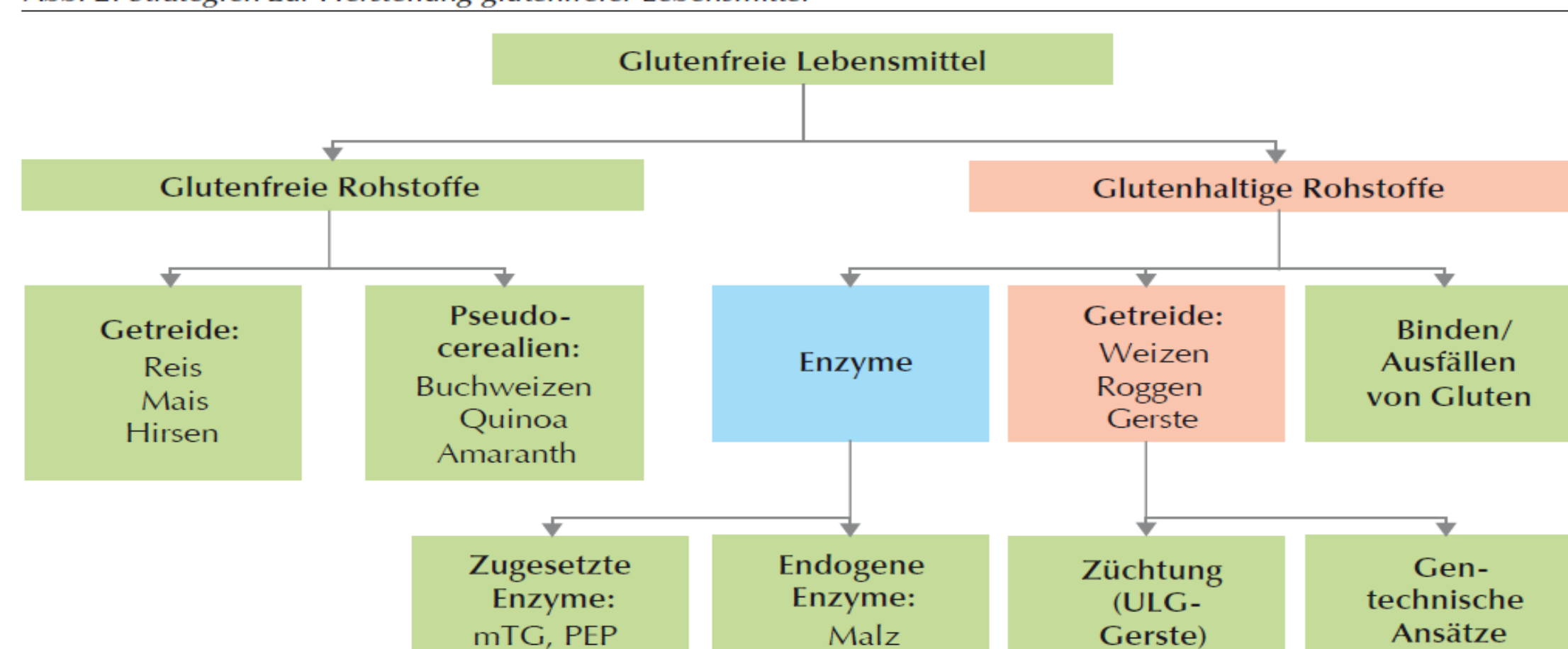
Guarkernmehl (Bohne; Indien) u.a. Hülsenfrüchte,

Kastanienmehl, Erdmandelflocken

Leinsamen, Sesam, Kürbis- und Sonnenblumenkerne

Stärke: Kuzu (Japan) und Arrowroot (Knolle; Tropen)

Abb. 2: Strategien zur Herstellung glutenfreier Lebensmittel



Quelle: Scherf, 2016

Gastroambulanz

Dr. Thomas Schneider Kinder- und Jugendgastroenterologe

Telefon: (040) 520 16 343 Fax: (040) 520 16 592

Ochsenweber Str. 12, 22419 Hamburg

mail doctorschneider@gmx.de & web www.doctorschneider.de

Praxis f. chronisch-entzündliche Darmerkrankungen,

gastroenterologische Funktionsdiagnostik, Sonographie,

Endoskopie bei Kindern Jugendlichen und Heranwachsenden

